DIE REAKTION VERSCHIEDENER DARMABSCHNITTE AUF PERFUSION MIT HYPEROSMOLAREN LÖSUNGEN

Histologische und enzymhistochemische Untersuchungen

Peter Fecht

1973

Digitized by the Internet Archive
in 2026

https://archive.org/details/IA41554420_0095

Aus dem Pathologischen Institut der Johannes-Gutenberg-
Universität Mainz (Direktor: Prof. Dr. H. Bredt)

Die Reaktion verschiedener Darmabschnitte auf Perfusion mit hyperosmolaren Lösungen
Histologische und enzymhistochemische Untersuchungen

Inaugural-Dissertation

zur Erlangung der Doktorwürde der Medizin
der Johannes Gutenberg-Universität Mainz,

den Medizinischen Fachbereichen

vorgelegt von
Peter Fecht
aus Aachen

Mainz 1973

Fachbereichsdekan:	Professor Dr. R. Wolf
Referent:	Professor Dr. A. Schäfer
Korreferent:	Professor Dr. H. Bredt
Tag der mündlichen Prüfung:	27.6.1973

Gesamtherstellung:

DITTERS BÜRODIENST

6501 HEIDESHEIM/RHEIN · AM KAPELLCHEN 1
TELEFON 06132/5211

UNIV.
LEIDEN
BIBL.

Meinen Eltern gewidmet

Inhaltsverzeichnis

		Seite
I.	Einleitung	1
II.	Material und Methoden	
	1.) Experimentelle Methoden	2
	2.) Histochemische Methoden	5
III.	Bisherige Ergebnisse	
	Bisherige Untersuchungen zur Funktion und Lokalisation der dargestellten Enzyme in der Darmwand	7
	Bisherige Untersuchungen über die Resorption von Elektrolyten und Wasser aus dem Dünndarm	12
	Bisherige Untersuchungen über die Veränderungen der Resorptionsfähigkeit der Darmschleimhaut unter der Einwirkung von Kallikrein	14
IV.	Eigene Ergebnisse	
	Die Morphologie der Darmschleimhaut nach Perfusion mit hyperosmolaren Lösungen	17
	Enzymhistochemische Befunde nach Perfusion des Dünndarms	19
V.	Diskussion	24
VI.	Zusammenfassung	30
VII.	Literaturverzeichnis	32 (I - XII)
VIII.	Lebenslauf	

I. EINLEITUNG

In mehreren bisherigen Untersuchungen wurde gezeigt, daß oberer und unterer Dünndarm nicht nur - wie allgemein bekannt - sich in ihrer lichtmikroskopischen Struktur unterscheiden, sondern auch in ihrer Ultrastruktur und in ihrem enzymhistochemischen Verhalten erhebliche Unterschiede aufweisen. Den morphologischen Befunden stehen physiologische zur Seite, die ebenfalls Unterschiede funktioneller Art zwischen oberen und unteren Dünndarmabschnitten aufgezeigt haben. Diese finden ihren Ausdruck nicht nur in der unterschiedlichen Lokalisation der Resorption verschiedener Substanzen, sondern auch in der unterschiedlichen Geschwindigkeit der Resorption und der unterschiedlichen Reaktion auf hyperosmolare Losungen. So ist es zu erwarten, daß die obersten und untersten Dünndarmabschnitte auf eine Perfusion mit stark hyperosmolaren Lösungen nicht in gleicher Weise reagieren, sondern zumindest quantitative Differenzen, d.h. unterschiedlich stark ausgeprägte osmotische Schäden erkennen lassen. In diesem Zusammenhang kann auch auf die aus der Humanpathologie bekannte Erfahrung hingewiesen werden, daß verschiedene Darmerkrankungen, vor allem entzündlicher Art, verschiedene Darmabschnitte in unterschiedlich starker Ausprägung befallen. So manifestieren sich der Morbus Crohn und die Tuberkulose mit Vorliebe im Ileum, während Duodenum und Jejunum nur selten Sitz dieser Erkrankungen sind. Sicher spielen hierbei neben den in den verschiedenen Darmabschnitten unterschiedlichen Zusammensetzungen des Darminhaltes auch die erwähnten strukturellen und funktionellen Besonderheiten eine Rolle.

In der vorliegenden Arbeit wird der Einfluß hyperosmolarer Lösungen auf das Enzymmuster und die Struktur der Schleimhaut des oberen und unteren Dünndarms mit und ohne Zusatz von Kallikrein, das nach neueren Untersuchungen die Resorptionsfähigkeit des Darmes erhöhen soll, untersucht.

II. MATERIAL UND METHODEN

Experimentelle Methoden

Für die Versuche wurden sechzig männliche Wistarratten aus der Zucht des Pathologischen Instituts der Universitätsklinik Mainz verwendet. Sie wurden im gleichen Raum geboren und aufgezogen. Die Ernährung bestand aus Wasser und Altromin R 10 Mischfutter. Das Alter der Tiere betrug 9 - 12 Wochen bei einem Gewicht von 300 - 350 g. Es handelte sich also durchweg um erwachsene Tiere, bei denen sich das Enzymmuster der Darmschleimhaut nicht mehr verändert (Höhn und Schäfer 31). Die gesamte Versuchsreihe wurde in der Zeit von Mitte Juni bis Mitte August 1972 durchgeführt.

Die Versuchstiere wurden mit intraperitonealer Gabe von 3,6 %iger Chloralhydratlösung narkotisiert. Initial wurde 1 ml/100 g Körpergewicht gespritzt. Während des Versuches wurden je nach Bedarf 0,5 bis 1,5 ml 3,6 %iges Chloralhydrat auf das Peritoneum getropft. Die betäubten Tiere wurden in Rückenlage auf einem kleinen Operationstisch befestigt. Das Abdomen wurde in der Mittellinie eröffnet. Bei den Versuchen am proximalen Dünndarm wurde der Magen praepylorisch eröffnet und ein, am Ende kolbig aufgetriebenes, flexibles Kunststoffrohr durch den Pylorus in das Duodenum eingeführt. Der Pylorus, mit Kunststoffrohr im Lumen wurde mit einem Faden umschlungen und fest zugebunden, so daß es nicht zum Reflux der zu perfundierenden Lösung kommen konnte. An diesem proximalen Rohr war eine 10 ml Spritze befestigt, welche die Perfusionsflüssigkeit enthielt. 15 cm weiter distal wurde der Darm ebenfalls eröffnet und ein zweites Rohr eingeführt, das an seinem im Darm befindlichen Ende etwas trichterförmig erweitert war. Über dieses Rohr floß beim Spülen des Darmes der Kot ab und

während des Versuches die Perfusionslösung. Es war ebenfalls fest eingebunden. Die Bauchwand wurde während dieses Eingriffes mit zwei Klammern auseinandergehalten. Anschließend wurden die Klammern entfernt, so daß die Bauchdecke nur noch in der Mitte auseinanderklaffte. Der an dieser Stelle freiliegende Bauchraum wurde mit einem ausgebreiteten Tupfer bedeckt, der mit 37 ^{o} C warmer Ringerlösung feuchtgehalten wurde. In der gleichen Weise wurden die Versuche am terminalen Ileum angeordnet. Hier wurde der Darmabschnitt perfundiert, der von der Ileo-Coecalklappe bis 15 cm proximal von dieser Stelle reichte. Die Perfusion von Darmsegmenten wurde in ähnlicher Weise in zahlreichen anderen Arbeiten beschrieben (Sheff and Smyth 72, Ochsenfahrt und Winne 57, Haberich et al 26, Vogel et al 76). Während des einstündigen Versuches wurden insgesamt 10 ml Flüssigkeit perfundiert. Initial wurden 2,5 ml Lösung langsam in den Darm eingebracht. Im Abstand von 10 Minuten wurden jeweils weitere 1,5 ml nachgespritzt bis einschließlich zur 50. Minute. Die Lösungen wurden nicht kontinuierlich, sondern in einzelnen Schüben in das untersuchte Darmsegment eingebracht, weil an allen Stellen das gleiche osmotische Milieu bestehen sollte. Nach 60 Minuten wurde das perfundierte Darmstück herausgenommen, der Länge nach aufgeschnitten und kurz in 4 ^{o} C kalter Ringerlösung gespült. Der gesäuberte Darmabschnitt wurde aufgerollt und mit CO_2 - Schnee tiefgefroren. Von diesem Präparat wurden im Kryostaten 12 μ dicke Schnitte angefertigt, so daß sich auf dem Objektträger das ganze aufgerollte Darmsegment, als Spirale sichtbar, befand.

Die Versuche wurden immer um 16 ^{00} Uhr begonnen und gegen 20 ^{00} Uhr beendet. Die einzelnen Lösungen wurden bei den Versuchstieren immer in der gleichen Reihenfolge perfundiert. An den verschiedenen Versuchstagen wurden also die gleichen

Perfusionsflüssigkeiten immer zur gleichen Tageszeit benutzt. So wurde erreicht, daß im untersuchten Darmsegment bei Versuchsbeginn die Enzymaktivität, die sich in einem circadianen Rhythmus ändert, immer die gleiche war (Allbach 1, Schäfer 70, Mika 52).

Pro Versuchstag wurden 5 Tiere verwendet. Bei Tier O wurde das unbehandelte Darmsegment als Kontrolle entnommen. Bei Tier A wurde dieses Segment mit 4 molarer Na Cl-Lösung perfundiert, bei Tier B mit 2 molarer Na Cl-Lösung, bei Tier C mit Ringerlösung und bei Tier D mit Aqua bidestillata. Eine zweite Tiergruppe wurde mit den gleichen Lösungen, jedoch mit Zusatz von 100 Einheiten Kallikrein pro ml Perfusionsflüssigkeit untersucht. Das verwendete Kallikrein wurde aus Schweinepankreas gewonnen. Es besaß einen Reinheitsgrad von 80 % und eine Aktivität von 1100 Kallikreineinheiten pro mg. Es lag als weißes kristallines Pulver vor, das durch Verbindung mit Ammoniumsulfat entstanden war. Die Aktivität wird hierdurch nicht eingeschränkt. Es handelt sich um Kallikrein A und B (Kutzbach 43).

Die 60 untersuchten Tiere bestehen aus folgenden vier Gruppen: 16 Tiere, bei denen das Duodenum und obere Jejunum mit den oben beschriebenen Lösungen perfundiert wurde und 16 Tiere, die in der gleichen Weise, jedoch mit einem Zusatz von 100 Einheiten Kallikrein pro ml Perfusionslösung behandelt wurden. Zu diesen beiden Gruppen kamen noch jeweils 4 Kontrolltiere hinzu. Das terminale Ileum wurde bei jeweils 8 Tieren mit den einfachen und bei 8 Tieren mit den kallikreinhaltigen Lösungen perfundiert. Zu jeder dieser Gruppen kamen noch 2 Kontrolltiere dazu. Bei allen 60 Tieren wurden an den 12 μ dicken Schnitten neben einer HE-Färbung folgende 14 Enzyme histochemisch dargestellt: Alkalische Phosphatase, saure Phospha-

tase, 5-Nucleotidase, Adenosintriphosphatase, Glukose- 6-Phosphatase, Acetylcholin-Esterase, unspezifische Esterase, -Glucosidase, Monamino-Oxidase, Lactatdehydrogenase, Leucinaminopeptidase, Glucose-6-Phosphatdehydrogenase, Succinodehydrogenase und DPN-Diaphorase. Die saure Phosphatase, die 5-Nucleotidase, die Adenosintriphosphatase und die Glukose-6-Phosphatase mußten für jeden Versuch frisch angesetzt werden. Die übrigen Enzyme wurden einmal in einer größeren Menge angesetzt, in kleine verschraubbare Plastikbehälter abgefüllt und bei - 30 ^{o} C tiefgefroren. Bei Bedarf wurden die Einzelmengen aufgetaut. So besaßen die Enzyme dieser Gruppe während der ganzen Versuchsserie die gleiche Zusammensetzung (Meier-Ruge et al 49).

Histochemische Methoden

Die 12 μ dicken Kryostatschnitte wurden nach histochemischen Methoden gefärbt, die zum Teil in vorausgegangenen Dissertationsarbeiten (Allbach 1, Mika 52) ausführlich beschrieben wurden und deshalb nur kurz erwähnt werden.
Saure Phosphatase nach Gomori (24).
Glukose-6-Phosphatase nach Deimling (11).
Lactatdehydrogenase nach Nachlas et al. (56) modifiziert nach Meier-Ruge et al. (49).
Monamino-Oxidase nach Glenner et al. (21) modifiziert nach Meier-Ruge et al. (49).
Leucinaminopeptidase nach Nachlas et al. (54) modifiziert nach Meier-Ruge et al. (49).
Glukose-6-Phosphatdehydrogenase nach Rudolph und Klein (66) modifiziert nach Meier-Ruge et al. (49).
5-Nucleotidase nach von Deimling (11). Der pH-Wert wurde nicht

wie in der Originalmethode angegeben, mit Natriumacetat, sondern mit 1 n Na OH-Lösung eingestellt. So mußten nur einige Tropfen Flüssigkeit zugegeben werden und die Konzentrationen der in der Inkubationslösung enthaltenen Stoffe wurden nur ganz geringgradig verändert. Bei Benutzung von Natriumacetat würden zur pH-Werteinstellung mehrere ml benötigt.
Adenosintriphosphatase nach von Deimling (11). Die pH-Werteinstellung wurde in der gleichen Weise modifiziert wie bei der 5-Nucleotidase.
Alkalische Phosphatase nach Goessner (22). Das Inkubationsmedium wurde als Trockensubstanz tiefgekühlt aufbewahrt. Bei Bedarf wurde es in Aqua bidestillata gelöst und der pH eingestellt.
Acetylcholinesterase nach Karnovsky und Roots (39) modifiziert nach Meier-Ruge et al (49).
Unspezifische Esterase nach Pearse (60) modifiziert nach Meier-Ruge et al (49).
Succinodehydrogenase nach Nachlas et al (55) modifiziert nach Meier-Ruge et al (49).
DPN-Diaphorase nach Nachlas et al (56) modifiziert nach Meier-Ruge et al (49).
α-Glucosidase nach Lojda (46) modifiziert nach Meier-Ruge et al (49).

III. BISHERIGE ERGEBNISSE

Bisherige Untersuchungen zur Funktion und Lokalisation der dargestellten Enzyme in der Darmwand

Es wurden Enzyme aus den beiden großen Gruppen der Dehydrogenasen und der Hydrolasen dargestellt. Die ersteren sind wasserstoffabspaltende Enzyme. Die Hydrolasen spalten Verbindungen unter Verbrauch eines Wassermoleküls. An den freien Enden der Teilungsstelle wird jeweils H^+ bzw. OH^- angelagert (Leuthardt 44).

An Dehydrogenasen wurde die LDH, die SDH, die G6PD, die MAO und die DPN-Diaphorase untersucht. Sie zeigen im wesentlichen eine sehr ähnliche Lokalisation ihrer Aktivität im Darm. Mit den benutzten histochemischen Nachweismethoden wird der apikale Zellanteil der Enterozyten stark positiv angefärbt. Etwas schwächer gelangt der para- und infranucleäre Zellanteil zur Darstellung. Die Zellkerne sind negativ. Die Aktivität ist im Zottenepithel ausgeprägt und nimmt zu den Krypten hin deutlich ab. Schwächer positiv reagieren auch die Nervenzellen des Meissner'schen und des Auerbach'schen Plexus sowie die glatte Muskulatur der Darmwand. Die MAO zeigt im gesamten Darm etwa die gleiche Aktivität. Die übrigen untersuchten Dehydrogenasen färben sich im Duodenum und im Jejunum etwa gleich stark an. Sie fallen zum Colon hin etwas ab. Der stärkste Aktivitätsabfall nach distal findet sich bei der G-6-P-D (Schäfer 70, Höhn und Schäfer 31, Allbach 1).

Die Lactatdehydrogenase reduziert Pyruvat zu Lactat. Sie spielt also eine wichtige Rolle in der anaeroben Glukolyse, für deren Maß die Aktivität der LDH ein direkter Ausdruck ist (Karlson 38, Meier-Ruge 50).

Die Succinodehydrogenase katalysiert die Oxidation der Bernsteinsäure zu Fumarsäure. Zwei hierbei freiwerdende H^+-Jonen werden direkt auf die Atmungskette übertragen. Als Bindeglied zwi-

schen dem Kohlehydratabbau und der Atmungskette spielt sie eine wichtige Rolle bei energiebhängigen Prozessen (Karlson 38).
Die Glukose-6-Phosphatdehydrogenase katalysiert die Oxydation von Glukose-6-Phosphat zu 6-Phosphogluconsäure, wobei zwei Wasserstoffatome an NADP abgegeben werden, das bei Synthesereaktionen sehr wichtig ist (Karlson 38).
Die Aufgabe der Monamino-Oxidase ist nicht so klar, wie bei den vorhergehenden Enzymen. Sie scheint die oxydative Desaminierung der biogenen Amine im Darm zu bewirken (Eder 15, Lojda 47, Iwai 35), wofür auch die Lokalisation im Darmepithel spricht.
Die DPN-Diaphorase vermittelt die Oxydation von reduziertem DPNH und H^+. Sie stellt wegen ihrer Bedeutung in der Atmungskette ein wichtiges Enzym bei energieverbrauchenden Prozessen dar. So findet man sie auch in verstärktem Maße in intensivstoffwechselaktiven Zellen in den Mitochondrien (Rudolph 67, Leuthardt 44).

Zur Gruppe der Hydrolasen gehören die LAP, die α-Glucosidase, die alkalische Phosphatase, die saure Phosphatase, die 5-Nucleotidase, die ATPase, die G-6-Pase, die ACHE und die UE.
Die Leucinaminopeptidase spaltet aus Polypeptiden Leucin mit der freien Amonigruppe durch Lösung der C-N- Bindung ab. Dies ist von Bedeutung, da es sich bei Leucin um eine essentielle Aminosäure handelt und erklärt auch die Lokalisation des Enzyms im Darmepithel (Leuthardt 44).
Die α-Glucosidase hydrolysiert Glucoside mit der Glucose in der α-Bindung. Das wichtigste Substrat ist die Maltose, die beim enzymatischen Kohlenhydratabbau im Darm in großen Mengen gebildet wird. Ihre Lokalisation im Darmepithel läßt also Rückschlüsse auf die Resorption in den einzelnen Darmabschnitten zu (Leuthardt 44).

Die alkalische Phosphatase zeigt eine optimale Aktivität im pH-Bereich 7 - 9,5. Sie wird in drei Isoenzyme unterteilt (Klein et al 40), von denen eins in den Enterozyten und ein weiteres in der Kapillarwand lokalisiert ist. Obwohl die Rolle der alkalischen Phosphatase bis heute noch nicht vollständig geklärt ist, weiß man doch, daß sie im Darm eine Rolle bei der Resorption von Fetten (Klein et al 40, Riecken et al 64, Hugon und Borges 28), von Proteinen und Proteinbausteinen (Riecken et al 64, Hugon und Borges 38, Saunders und Isselbacher 69, McColl und Nissin 48) spielt. Sie dephosphoryliert zahlreiche Stoffe, die erst in diesem Zustand durch die Enterozytenwand penetrieren können (Klein et al 40). Nach der Methode von Gomori (23) stellt sich das Enzym in den Mikrovilli der Darmzellen direkt in der Zellwand dar; ebenso im Golgi-Apparat, in der seitlichen und basalen Zellwand sowie in den Wänden der im Zytoplasma befindlichen Transportvesikel (Hugon und Borges 33, 32, Schmitka 73, Forstner et al 17, Schäfer 70, Höhn und Schäfer 31, Mika 52). Die alkalische Phophatase spielt eine wichtige Rolle beim sauerstoffunabhängigen transmembranären Stofftransport. Die Aktivität im Darmepithel, die im Duodenum und Jejunum stark ausgeprägt ist, fällt zum Ileum hin ab, wo sie bei der Ratte immer negativ ist. Die Zottenkapillaren sind im Gegensatz dazu im Duodenum und Jejunum negativ, während sie im distalen Ileum eine deutliche Aktivität zeigen. An der Basis der Lamina propria, in der Muscularis mucosae und in der Submucosa reagieren die Kapillaren in allen Darmabschnitten positiv (Schäfer 70, Höhn und Schäfer 31). Die alkalische Phophatase wird also in den Zottenkapillaren dort positiv, wo sie in den Enterozyten negativ wird.
Die Funktion der sauren Phosphatase ist im wesentlichen noch ungeklärt. Sie wird aufgrund ihrer intrazellulären Lokalisation als lysosomales Leitenzym bezeichnet (de Duve 13, de Duve und Wattiaux 14, Beatle et al 6). Ihre Verteilung in der Darmzelle ähnelt der der alkalischen Phosphatase, ebenso auf den

gesamten Darmtrakt bezogen (Jervis 36, Mika 52, Schäfer 70). Außerdem findet sie sich in der Kernmembran des Enterozyten (Hsu 34 a) und im gesamten Darmtrakt in den Mesenchymzellen des Zottenstromas (Schäfer 70, Höhn und Schäfer 31).
Die Adenosintriphosphatase spaltet unter Energieabgabe ATP in ADP und Phosphat (Leuthardt 44). Das Enzym findet sich in der Zellwand des Enterozyten, stark ausgeprägt im apikalen Bereich in den Mikrovilli und etwas schwächer im basalen Bereich zum Zottenstroma hin. Positiv sind auch die Kernmembranen und schwach die Mitochondrien (Schäfer 70, Klein et al 40, Rosenberg und Rosenberg 66, Forster 17). Die Arteriolen und kleinen Arterien gelangen im ganzen Darmtrakt zur Darstellung. Die Aktivität im Darmepithel nimmt vom Duodenum zum Ileum und Colon hin ab, wo sie negativ ist (Schäfer 70, Höhn und Schäfer 31, Mika 52). Das Enzym ist am energieabhängigen transmembranären Transport von Na^+ und K^+ und vermutlich auch von anderen Stoffen beteiligt (Rosenberg und Rosenberg 66, Winne 80, Amon 2).
Die 5-Nucleotidase dephosphoryliert AMP, das auch als Substrat beim histochemischen Nachweis benutzt wird. Da AMP auch von der alkalischen Phosphatase gespalten wird, ist nicht sicher zu sagen, ob sich die 5-Nucleotidase beim Enzymnachweis mit dargestellt hat (Hardonk 27, Hardonk und Kondstaal 28). Die 5-Nucleotidase findet sich in den Enterozyten der Zotten und zwar vor allem in den Mikrovilli, schwächer an der basalen und den seitlichen Zellwänden. Die Aktivität fällt vom Duodenum zum Ileum ab, wo sie negativ ist. Das Kryptenepithel ist im gesamten Darmtrakt negativ (Schäfer 70, Höhn und Schäfer 31, Mika 52).
Die Glucose-6-Phosphatase im Rattendarm soll im Gegensatz zu der im Darm anderer Säugetiere nicht spezifisch sein, sondern in die Fraktion der alkalischen Phosphatase gehören (Hers und de Duve 29, Raggi et al 62). Das Enzym dephosphoryliert Gluco-

se-6-Phosphat (Leuthardt 44). Auf diese spezifische Funktion scheint seine Aufgabe im Darm nicht beschränkt zu sein. Sie bewirkt möglicherweise die Umwandlung der Fructose in Glukose beim Transport durch das Darmepithel (Öckermann und Lundberg 58). Diese Reaktion kann von der spezifischen G-6-Pase der Leber nicht ausgeführt werden (de Duve et al 14). Bei der Glykogenspeicherkrankheit von Gierke fehlt die G-6-Pase im Darmepithel, ohne daß es wie in der Leber zu einer krankhaften Glykogenspeicherung kommt. Auch das spricht dafür, daß das Enzym im Darm andere Aufgaben hat. Es soll auch bei der Aufnahme von Lipidspaltprodukten mitwirken (Lojda 47). Das Verteilungsmuster im Darmtrakt ähnelt dem der 5-Nucleotidase. Jedoch findet sich im Kryptenepithel noch eine schwache Aktivität und im Enterozyten direkte Reaktionsprodukte supra- und infranucleär.

Die Acetylcholinesterase wurde mit dem Substrat Acetylthiocholinjodid nachgewiesen, bei dem nach Gruber et al (25) auch die unspezifische Cholinesterase in geringem Maße mitreagiert (Pearse 60). Sie wird jedoch durch die Zugabe von Tetraisopropylphosphoamid zum Inkubationsmedium gehemmt. AChE-positiv färben sich in der Darmwand die parasympathischen Nervenzellen des Plexus submucosus und des Plexus myentericus. Im Zellkern liegt eine stärkere Aktivität vor als im Zytoplasma. Die Neuriten werden etwa so stark angefärbt, wie das kernnahe Zellplasma. Das Enzym spaltet innerhalb von Millisekunden Acetylcholin in Cholin und Essigsäure (Leuhardt 44).

Die unspezifische Esterase spaltet C-O-Verbindungen unter H_2O-Aufnahme. Sie spielt eine wichtige Rolle im Protein- und Lipoidstoffwechsel (Meier-Ruge 50). Sie wird in drei Gruppen unterteilt, die jeweils aus mehreren Isoenzymen bestehen. Die A-Esterase ist imstande, zahlreiche organische Phosphatverbindungen zu hydrolysieren. Die B-Esterase wird entsprechend ihrer Funktion auch Carboxylesterase genannt. Die dritte Gruppe

heißt C-Esterase oder Acetylesterase. Die unspezififsche Esterase wurde mit der Methode nach Nachlas und Seligman (Pearse 60) modifiziert nach Meier-Ruge et al(49) dargestellt, bei der α-Naphtyl-Acetat als Substrat verwendet wird. Sie erfaßt alle drei Untergruppen dieses Enzyms (Pearse 60).

Bisherige Untersuchungen über die Resorption von Elektrolyten und Wasser aus dem Dünndarm

Zahlreiche Arbeiten befassen sich mit dem Transportvorgängen in der Dünndarmwand. Man weiß heute, daß es sich bei der Resorption von Stoffen aus dem Darm um die Differenz der zwei unidirektional gerichteten Flüsse vom Blut in das Darmlumen und von der Darminnenseite in die Blutbahn handelt (Visscher et al 75, Kalser et al 37, Davenport 10, Vaughan 74, Code et al 9). Die Differenz dieser beiden unidirektionalen Flüsse wird als Nettoflux bezeichnet. Bei körperfremden Substanzen wie Medikamenten entspricht der Fluß vom Darmlumen in das Blut dem Nettoflux. Für im Darm befindliche Stoffe gibt es drei Haupttransportarten: 1.) Diffusion und Osmose. 2.) den aktiven Transport. 3.) eine Kopplung an aktiv transportierte Stoffe (Haberich 26, Davenport 10). Es ist bekannt, daß Natrium aktiv transportiert wird und Wasser passiv mitfließt. Pro μ Val aktiv transportierten Natriums treten gleichzeitig 6 μ l Wasser mit durch die Darmschleimhaut (Haberich 26, Davenport 10, von Balcazo 5, Parsons 59). Schultz und Curran (71) wiesen nach, daß der Na^+-Transport durch Stoffwechselgifte gehemmt werden kann. Für einen aktiven Transport spricht ebenfalls, daß Natrium gegen einen elektrochemischen Gradienten transportiert werden kann (Davenport 10, Wilson 79).

Das grundsätzliche Bestreben des Körpers besteht darin, im Darmlumen eine blutisotone Osmolarität zu halten. Bei hyperto-

nen Lösungen, wie sie bei den jetzigen Versuchen in das Darmlumen gegeben wurden, reagieren die einzelnen Darmabschnitte verschiedenartig, um intraluminal eine physiologische Osmolarität zu erreichen (Davenport 10, Code 9, Haberich 26, Visscher 75). Wenn man in das Duodenum eine hyperosmolare Mannitlösung einbringt, so entsteht ein Nettoflux vom Blut in das Darmlumen, bei dem Flüssigkeit und in geringem Maße Elektrolyte solange hineinfließen, bis intraluminal nur noch eine leichte Hyperosmolarität besteht. Das heißt also, daß das Volumen im Zwölffingerdarm vermehrt wird. Anschließend kehrt sich der Nettoflux um vom Darmlumen in die Blutbahn. Das Ileum verhält sich in diesem Falle umgekehrt. Um eine intraluminale hyperosmolare Mannitlösung auf einen blutisotonen Wert zu senken, wird die osmotisch wirksame Substanz solange resorbiert, bis im Ileum nur noch eine leichte Hypertonie besteht. Bis zu diesem Zeitpunkt bleibt das im Ileum befindliche Volumen etwa gleichgroß. Dann wird auch Wasser mitresorbiert (Davenport 10).

Wenn sich eine hypertone Na Cl-Lösung im Darmlumen befindet, so entsteht im Duodenum und im Ileum ein Nettoflux von Blut in das Darmlumen. Dieser Nettoflux bewegt sich im Duodenum wesentlich langsamer als im Ileum. Der Ausgleich erfolgt also im Ileum schneller und ebenso die Umkehr des Nettofluxes. Hypertone Na Cl-Lösungen führen in beiden Darmabschnitten zu einer Flüssigkeitsresorption. Auch diese Bewegung geht im Ileum wesentlich schneller vonstatten (Haberich et al 26). Im Duodenum wird also ein osmotisches Gleichgewicht hergestellt, während im Ileum die Resorption zur primären Funktion wird. Dazu ist einschränkend zu sagen, daß sich der proximale und der distale Dünndarm bei den verschiedenen untersuchten Lösungen nicht ganz kongruent verhalten. So führen die hochmolare Mannitlösung und die hypertone Na Cl-Lösung im Duodenum zu

einem Nettoflux vom Blut in das Darmlumen. Am Ileum verursacht die Applikation von hyperosmolarer Mannitlösung primär eine Resorption der osmotisch aktiven Substanz, bevor größere Flüssigkeitsmengen aufgenommen werden. Im Gegensatz dazu führt eine hypertone Na Cl-Lösung primär zu einem Nettoflux vom Blut in das Darmlumen, bis ein annähernd blutisotones Milieu besteht und sich der Vorgang umkehrt. Begrenzender Faktor für die Resorption soll die Transportkapazität des Darmepithels sein. Andere Untersucher wiesen eine deutliche Abhängigkeit der Resorption von der Durchblutung der Darmschleimhaut nach (Ochsenfahrt und Winne 57, Winne 81). Der Lymphstrom transportiert bis zu 80 % der aufgenommenen Flüssigkeit ab und der Blutstrom kann wesentlich größere Mengen transportieren (Davenport 10).

Bisherige Untersuchungen über die Veränderungen der Resorptionsfähigkeit der Darmschleimhaut unter der Einwirkung von Kallikrein

Von der Darmschleimhaut wird Eiweiß normalerweise nur in Aminosäuren zerlegt aufgenommen. Verschiedene neugeborene Spezies besitzen kurzzeitig die Fähigkeit, Makromoleküle zu resorbieren. Auch Erwachsene können Proteine als Gesamtmolküle aufnehmen (Davenport 10, Wilson 79). Dabei handelt es sich aber nur um ganz geringe Mengen. Bei neugeborenen Tieren wird das Eiweiß in Pinocytosebläschen transportiert. Wie Makromoleküle beim Erwachsenen resorbiert werden, weiß man nicht genau.

Das Pankreaskallikrein hat ein Molekulargewicht von 26 - 30.000 (Kutzbach 43, Moriwaki 53). Es wird im Dünndarmsaft nicht inaktiviert. Mit radioaktiv markiertem Kallikrein konnte nachgewiesen werden, daß es bei Gabe in das Darmlumen so-

wohl auf der Serosaseite der Darmwand als auch im Blut erscheint (Moriwaki 53). Meng und Haberland (51) sowie Dennhardt und Haberich (12) fanden bei ihren Versuchen, bei denen Kallikrein in das Darmlumen eingebracht wurde, eine deutliche Zunahme der Aufnahme von Flüssigkeit, Elektrolyten und Hexosen. Die Resorption stieg proportional mit steigender Kallikreinkonzentration bis zu einer Kallikreineinheit pro ml Perfusionslösung. Bei höherer Konzentration nahm die Resorption wieder ab und war bei 10 - 100 Kallikreineinheiten pro ml deutlich erniedrigt. Dennhardt und Haberich (12) fanden diese Resorptionszunahme nach Kallikreingabe in das Darmlumen erst, wenn sie 5 Tage zuvor die Pankreasausführungsgänge bei den für die Versuche vorgesehenen Ratten abgebunden hatten. Nach intraintestinaler Kallikreingabe fand Rohen (65) einen ausgeprägten Anstieg des Lymphflusses. Auch diese Befunde sprechen indirekt für eine Resorption des Kallikreins durch das Darmepithel. Es ist möglich, daß diese Effekte nicht auf das als Kininogenase wirkende Kallikrein, sondern auf die freigesetzten Kinine zurückzuführen sind (von Eisen et al 16, Hilton 30, Webster 78). Allerdings wird von anderen Autoren (Rohen 65, Meng und Haberland 51) eine direkte Wirkung des Kallikreins auf die Zellpermiabilität nicht ausgeschlossen. Rohen (65) untersuchte elektronenmikroskopisch Darmepithel aus Segmenten, die mit kallikreinhaltigen Lösungen perfundiert worden waren. Er beobachtete eine Erweiterung der Interzellularspalten und eines intrazellulären Transportsystems, das aus Tubuli und perlschnurartig angeordneten Bläschen bestand. Möglicherweise besteht hier eine direkte Wirkung des Kallikreins.

Kallikrein verursacht eine akute Durchblutungssteigerung kleinerer oder größerer Körperbezirke je nach Applikationsmodus (Hilton 30, Frey et al 20, Brecher et al 7, Frey 18). Diese Mehrdurchblutung spielt möglicherweise bei der erhöhten

Resorption nach Kallikreingabe in den Darm eine Rolle. Einige Untersuchungen, die zur Resorptionssteigerung führten, wurden allerdings in vitro durchgeführt (Moriwaki 53, Meng und Haberland 51). Kallikrein verursacht physiologisch in exkretorischen Drüsen eine Erhöhung der Zellpermeabilität, allerdings vermutlich über die Freisetzung von Kininen (Hilton 30). Intravenöse Gabe von Kallikrein führt zu einem Blutdruckabfall. So kann man am Grad der Blutdruckssenkung die Aktivität messen (Frey et al 19, Frey et al 20, Arens und Haberland 3). Eine biologische Kallikreineinheit senkt den Carotisdruck eines Hundes genauso stark wie 5 ml Harn vom gesunden Menschen aus einer Sammelprobe von mindestens 50 l, die 24 Stunden gegen fließendes Wasser dialysiert worden war. Eine einfachere Methode ist die Messung der enzymatischen Kallikreinaktivität. Eine enzymatische Kallikreineinheit setzt in einer Minute 1 Mikromol Benzoyl-L-arginin-äthylester um. Die enzymatische Methode ist etwas genauer als die biologische (Arens und Haberland 3, Frey et al 19).

V. EIGENE ERGEBNISSE

Die Morphologie der Darmschleimhaut nach Perfusion mit hyperosmolaren Lösungen

Am Duodenum und oberen Jejunum zeigten sich bei den Tieren, deren Darm mit Ringerlösung oder mit Aqua bidestillata durchströmt worden war, makroskopisch und lichtmikroskopisch keine morphologischen Veränderungen. Die mit 2 molarer und in stärkerem Maße mit 4 molarer Kochsalzlösung perfundierten proximalen Darmsegmente wiesen makroskopisch flächenhafte Schleimhautblutungen auf. Dies war sowohl der Fall, wenn die Tiere mit kallikreinhaltigen Lösungen perfundiert wurden, als auch, wenn sie ohne diesen Zusatz behandelt wurden. Lichtmikroskopisch zeigte sich, daß es nach Perfusion mit 2 und 4 molaren NaCl-Lösungen zu einer osmotischen Schädigung der Darmwand kam. Nach Perfusion des proximalen Dünndarms mit 2 molarer Kochsalzlösung ohne Kallikrein wiesen nur die Enterozyten der Zottenspitzen Zerstörungen auf. Manchmal reichte die Läsion auch bis in das Stroma der Zottenspitzen. Eine Perfusion dieses Darmsegmentes mit der gleichen, jedoch kallikreinhaltigen, Lösung führte zur Zerstörung des Darmepithels und des Stromas im oberen Zottendrittel. (Abb. 1 und 2). Die 4 molare Natriumchloridlösung ohne Kallikrein verursachte im proximalen Dünndarm eine Zerstörung des Zottenepithels im oberen Drittel. Das Zottenstroma war im allgemeinen nur im Bereich der Zottenspitzen destruiert, im Höchstfall im gesamten oberen Drittel. Wurden der 4 molaren Kochsalzlösung jedoch 100 Einheiten Kallikrein pro ml zugesetzt, so entstanden stärkere Zerstörungen an der Schleimhaut. Das Epithel war meistens an der gesamten Zottenoberfläche zerstört. Das Zottenstroma war zu etwa zwei Dritteln, vereinzelt bis zur Basis hin zerstört. Der noch intakte Zottenanteil ging hierbei kontinuierlich in Zelldetri-

tus über. (Abb. 1 und 3) Am Duodenum und oberen Jejunum führte also die Zugabe von 100 Einheiten Kallikrein pro ml zu der 2 molaren und zu der 4 molaren Na Cl-Lösung zu einer stärkeren Zerstörung der Darmschleimhaut. Die Krypten blieben in allen Fällen, soweit das lichtmikroskopisch erkennbar war, vollständig erhalten.
Am terminalen Ileum führten die einfachen und die kallikreinhaltigen hochmolaren Lösungen ebenfalls zu flächenhaften Schleimhautblutungen. Die Perfusion mit Ringerlösung und mit Aqua bidestillata mit oder ohne Kallikrein führte zu keinen lichtmikroskopisch oder makroskopisch erkennbaren Veränderungen der Schleimhaut. Im terminalen Dünndarm erstreckte sich nach einstündiger Perfusion mit 2 molarer Na Cl-Lösung ohne Kallikrein die osmotische Schädigung der Enterozyten und des Zottenstromas auf die obere Hälfte, an mehreren Stellen auf die oberen zwei Drittel der Zotten. Die Zugabe von 100 Einheiten Kallikrein pro ml zur gleichen Perfusionslösung führte zu einer Destruktion, die nur die Zottenspitzen, teilweise das obere Zottendrittel betraf. Dabei waren Zottenepithel und Stroma gleichermaßen betroffen. (Abb. 4 und 5) Wenn das distale Ileum über eine Stunde mit 4 molarer Na Cl-Lösung ohne Kallikrein perfundiert wurde, führte dies zu einer fast vollständigen Zerstörung der Zotten bis an die Basis. Wurden der 4 molaren Na Cl-Lösung 100 Einheiten Kallikrein pro ml zugesetzt, so beschränkte sich die Zerstörung im allgemeinen auf das obere Zottendrittel oder reichte höchstens bis zur Zottenmitte. Die Zugabe von Kallikrein zu der 2 molaren und zu der 4 molaren Perfusionslösung führte also am terminalen Ileum zu einer geringeren Zerstörung der Darmschleimhaut und des Zottenstromas als die Perfusion mit den hochmolaren Salzlösungen, die kein Kallikrein enthielten. (Abb. 4 und 6)
Wenn man das Duodenum und das obere Jejunum mit dem terminalen Ileum vergleicht, so führt die Perfusion des Darmes mit

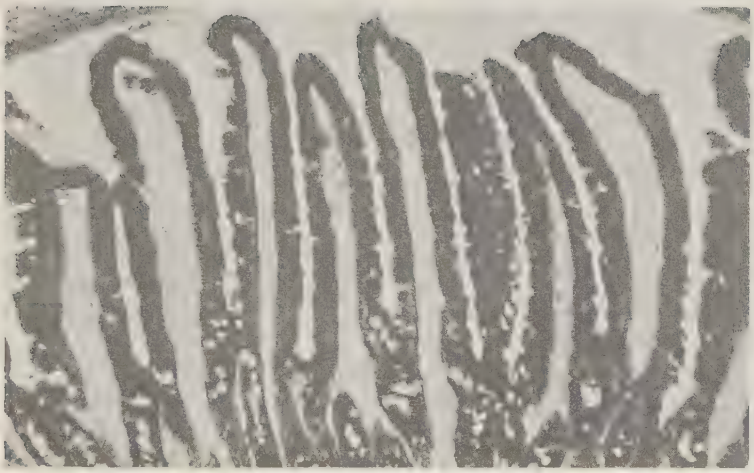

Abb. 1: Zottenstruktur des oberen Jejunum bei einem Kontrolltier im Kryostatschnitt. Vergröß. 90 x. (Zum Vergleich mit Abb. 2 und 3)

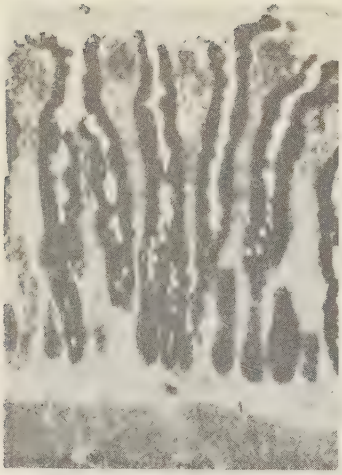



Abb. 2 a und b: Zottenstruktur des oberen Jejunum nach Perfusion mit 2-molarer Kochsalzlösung ohne Kallikrein (a) und mit Kallikrein (b) im Kryostatschnitt.
Vergröß. 90 x.

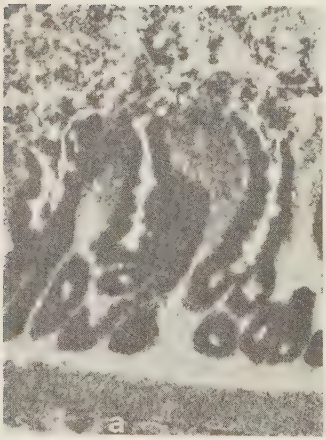



Abb. 3 a und b: Zottenstruktur des oberen Jejunum nach Perfusion mit 4-molarer Kochsalzlösung ohne Kallikrein (a) und mit Kallikrein (b) im Kryostatschnitt.
Vergröß. 90 x.

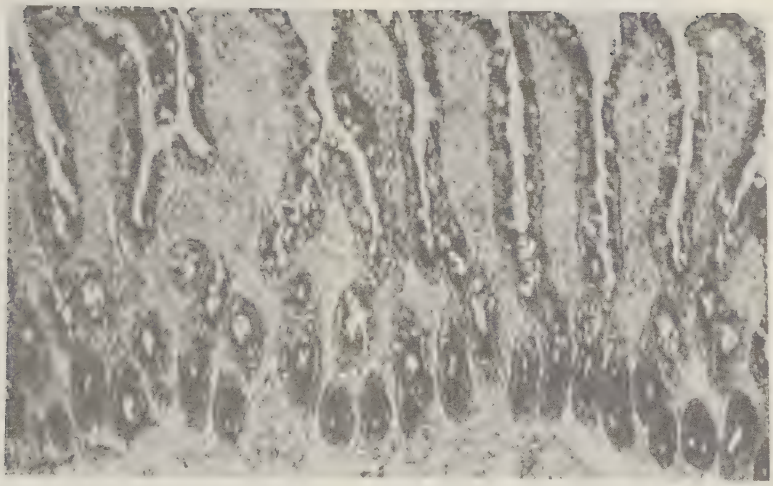

Abb. 4: Zottenstruktur des unteren Ileum bei einem Kontrolltier im Kryostatschnitt. Vergröß. 90 x. (Zum Vergleich mit Abb. 5 und 6)



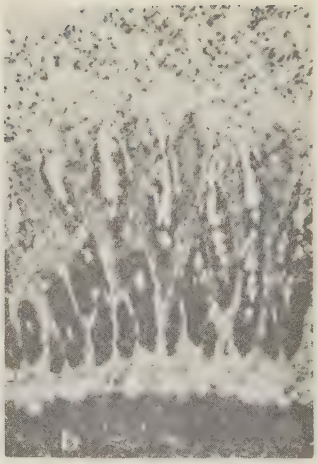

Abb. 5 a und b: Zottenstruktur des unteren Ileum nach Perfusion mit 2-molarer Kochsalzlösung ohne Kallikrein (a) und mit Kallikrein (b) im Kryostatschnitt. Vergröß. 90 x.





Abb. 6 a und b: Zottenstruktur des unteren Ileum nach Perfusion mit 4-molarer Kochsalzlösung ohne Kallikrein (a) und mit Kallikrein (b) im Kryostatschnitt. Vergröß. 90 x.

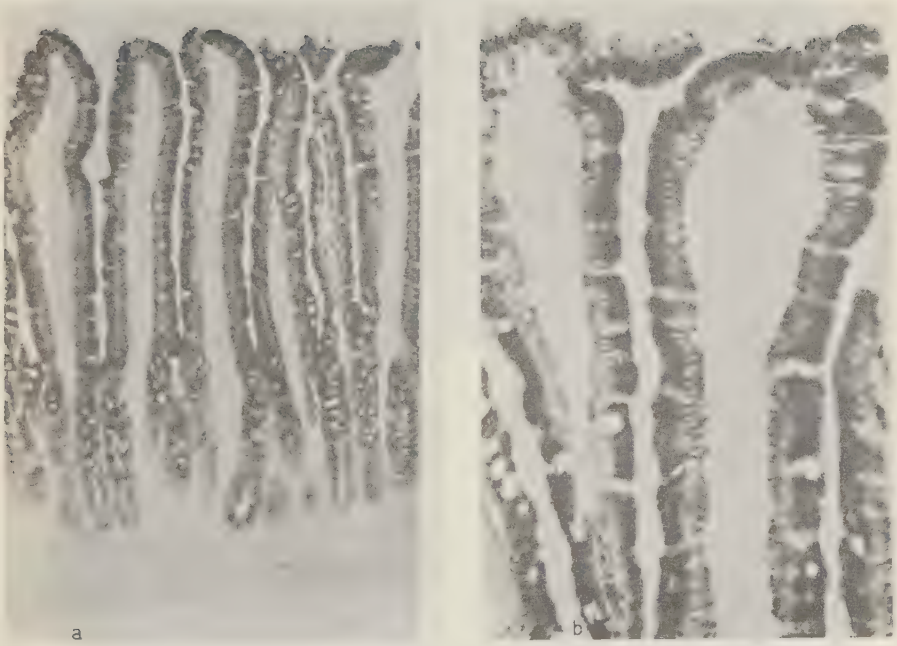

Abb. 7 a und b: Histochemische Reaktion der unspezifischen Esterase im oberen Jejunum in der Übersicht (a) und bei stärkerer Vergrößerung (b). Vergröß. 90 x (a) und 225 x (b).

Abb. 8 a und b: Histochemische Darstellung der alkalischen Phosphatase im oberen Jejunum bei einem unbehandelten Kontrolltier (a) und nach Perfusion mit physiologischer Kochsalzlösung mit Kallikrein (b).
Vergröß. 225 x.

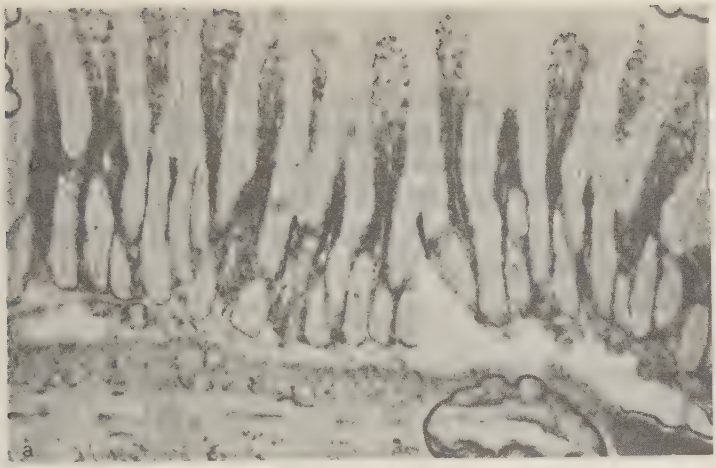





Abb. 9 a - c: Histochemische Darstellung der alkalischen Phosphatase im terminalen Ileum bei einem unbehandelten Kontrolltier (a), nach Perfusion mit 2-molarer Kochsalzlösung ohne Kallikrein (b) und nach Perfusion mit 2-molarer Kochsalzlösung mit Kallikrein (c).
Vergröß. 90 x.

hypertonischen Kochsalzlösungen ohne Kallikrein am distalen Ileum zu einer bedeutend schwereren Schädigung als am proximalen Dünndarm. Die Zugabe von Kallikrein zu der 2 molaren und zu der 4 molaren Kochsalzlösung führte am Duodenum und am oberen Jejunum zu einer deutlich stärkeren Gewebsdestruktion als am terminalen Ileum.

Enzymhistochemische Befunde nach Perfusion des Dünndarms

Bei den im Darmepithel lokalisierten Enzymen wurde untersucht, ob die Perfusion des Darmes mit den verschiedenen Lösungen, mit oder ohne Kallikreinzusatz, zu Aktivitätsveränderungen oder Veränderungen der Topik führte. Sowohl im Duodenum und oberen Jejunum als auch im distalen Ileum fanden sich bei den Tieren, deren Darmsegment mit den 4 benutzten Lösungen perfundiert worden war, bei den meisten untersuchten Enzymen keine auffälligen Befunde. Dabei spielte es keine Rolle, ob das Perfusat Kallikrein enthielt oder nicht. Im folgenden werden vor allem die Enzyme beschrieben, bei denen es zu Veränderungen kam oder die von anderen Autoren noch nicht, bzw. mit anderen Methoden im Darmepithel dargestellt wurden.
Die unspezifische Esterase fand sich bei den Kontrolltieren im Zottenepithel des proximalen und des distalen Dünndarms, wobei sich im terminalen Ileum eine etwas stärkere Aktivität zeigte als im Duodenum und oberen Jejunum. Zu den Krypten hin gelangt das Enzym schwächer zur Darstellung, ist aber noch deutlich positiv. (Abb. 7a) Dieser Aktivitätsabfall ist im Ileum etwas stärker ausgeprägt als im proximalen Dünndarm.
Im Enterozyten wird der apikale Zellanteil mit den Mikrovilli sehr intensiv angefärbt. Etwas schwächer positiv stellten sich die Basis und die lateralen Zellmembranen der Darmepithelzellen dar. Eine mittelgradige Aktivität zeigt sich im gesamten Zytoplasma, während der Zellkern negativ ist. Eine geringe Aktivi-

tät findet sich in den Nervenzellen und in der glatten Muskulatur des gesamten Dünndarms. Die unspezifische Esterase schien sich bei den Tieren, deren Darmsegment mit 2 molarer oder mit 4 molarer Kochsalzlösung perfundiert worden war, im Kryptenepithel stärker anzufärben als bei den Kontrolltieren. Dieser Effekt schien noch ausgeprägter aufzutreten, wenn das entsprechende Darmsegment mit kallikreinhaltigen Lösungen perfundiert worden war. Diese Aktivitätsänderung war jedoch nicht an allen Versuchstagen gleichmäßig zu beobachten.

Im Gegensatz zu anderen Untersuchungen über die alkalische Phosphatase in der Darmwand, die mit der Methode nach Gomori (23) arbeiteten, wurde bei diesen Untersuchungen die Methode nach Goessner (22) angewandt. Dabei können jedoch weitgehend übereinstimmende Befunde erhoben werden. Die alkalische Phosphatase gelangte bei den Kontrolltieren im Duodenum und oberen Jejunum im Zottenepithel intensiv zur D rstellung. Stark positiv färbte sich vor allem der apikale Zellanteil mit den Mikrovilli. Fast gleichstark stellten sich eine supranucleäre Zone, die dem Golgifeld entspricht sowie die basale und die lateralen Zellwände dar. Das gesamte Zytoplasma färbte sich schwach positiv an. Die Zottenkapillaren zeigten bei den Kontrolltieren im proximalen Dünndarm fast keine Aktivität. (Abb. 8a) Im terminalen Ileum war das Schleimhautepithel im Gegensatz zum proximalen Dünndarm negativ. Hier zeigten die Zottenkapillaren eine deutliche Aktivität. In der Muscularis propria, in der Muscularis mucosae und in der Submucosa gelangen die Kapillaren in allen Darmabschnitten zur Darstellung. (Abb. 9a) Bei der alkalischen Phosphatase fanden sich Aktivitätsveränderungen nach Behandlung der Darmsegmente mit den verschiedenen Perfusionslösungen. An dem mit 2 molarer Na Cl-Lösung ohne Kallikrein perfundierten Duodenum scheint sich das Epithel etwas schwächer anzufärben als beim entsprechenden Kontrolltier. Bei den mit Ringerlösung ohne Kallikrein behandelten

Tieren hat man den Eindruck, daß die Kapillaren an der Basis des Zottenstromas und in der Submucosa etwas deutlicher zur Darstellung gelangen als bei den Kontrolltieren. Bei den mit Kallikrein behandelten Tieren stellten sich am Duodenum und oberen Jejunum die Zottenkapillaren schwach positiv dar. Dieser Befund war bei den Tieren, die mit 2 molarer oder 4 molarer Na Cl-Lösung perfundiert worden waren, stärker ausgeprägt als bei den mit Ringerlösung oder Aqua bidestillata behandelten Ratten. (Abb. 8 b) Am deutlichsten gelangten die Zottenkapillaren zur Darstellung, die sich direkt unter dem Zottenepithel befanden.
Im terminalen Ileum zeigt die alkalische Phosphatase beim Kontrolltier und beim mit Ringerlösung perfundierten Tier ohne Kallikrein in den Kapillaren etwa die gleiche Aktivität. Bei dem mit 2 molarer Kochsalzlösung perfundierten Tier gelangen die Kapillaren je nach dem Zerstörungsgrad des Zottenstromas stärker oder schwächer zur Darstellung: Bei noch erhaltenem Stroma sind die Kapillaren stärker angefärbt und bei zerstörtem schwächer. Im mit 4 molarer Lösung behandelten Ileum sieht man nur noch einzelne positive Kapillaren, da das Zottenstroma weitgehend zerstört ist. Eine deutliche Aktivitätszunahme der alkalischen Phosphatase im terminalen Ileum fand sich bei den mit Kallikreinzusatz untersuchten Tieren. Dies war auch hier deutlicher ausgeprägt bei den mit 2 und 4 molaren Lösungen als bei den mit Ringerlösung und Aqua bidestillata perfundierten Darmsegmenten. Beim Vergleich der Tiere, bei denen die Perfusionslösungen Kallikrein enthielt, mit den Tieren, bei denen das Ileum mit Lösungen ohne Kallikrein perfundiert worden war, ergab sich, daß die alkalische Phosphatase in den Zottenkapillaren der mit Kallikrein behandelten Ratten deutlich stärker positiv ausfiel. Bei letzteren färbte sich auch das Zottenstroma positiv, wenn mit 2- oder 4-molarer kallikreinhaltiger Kochsalzlösung perfundiert worden war. Das Darmepithel blieb im terminalen Ileum wie bei

den Kontrolltieren bei allen Versuchen negativ. (Abb. 9 b und c)
Die Adenosintriphosphatase gelangt in den Mikrovilli der Enterozyten intensiv zur Darstellung, während der restliche Zellanteil einschließlich der Kerne nur schwach angefärbt ist. Von den Zottenspitzen zur Basis hin entsteht ein starker Aktivitätsabfall, so daß die Zottenbasis und die Krypten negativ sind. Die Nervenzellen sowie kleine Arterien und Arteriolen werden schwach angefärbt. Die Kapillaren der Darmwand zeigen keine Aktivität. Die Anfärbbarkeit des Darmepithels vermindert sich vom Duodenum zum Ileum hin, wo sie nur noch schwach vorhanden ist. Aktivitätsänderungen, die auf die durchgeführten Versuche zurückzuführen wären, fanden sich nicht.

Die Acetylcholin-Esterase, die im Plexus submucosus und im Plexus myentericus zur Darstellung gelangte, zeigte bei der Durchmusterung des Untersuchungsgutes im Vergleich mit den Kontrolltieren keine Aktivitätsveränderungen. Positiv färbte sich das Zytoplasma der Ganglienzellen an. Etwas intensiver gefärbt stellte sich die Kernmembran dar. In der Muscularis propria und Muscularis mucosae gelangten einzelne parasympathische Nervenfasern zur Darstellung.
Die DPN-Diaphorase zeigte im Zottenepithel des Duodenums eine ausgeprägte Aktivität, die zu den Krypten hin abfiel aber auch dort noch deutlich positiv war. Die Enzymaktivität im Zottenepithel des Ileums war nur noch schwach ausgeprägt. Die Krypten färbten sich hier stärker an als die Zotten. Sie waren aber schwächer positiv als die Krypten im proximalen Dünndarm. Das Zytoplasma des Enterozyten zeigte Enzymaktivität. Diese fand sich am stärksten ausgeprägt im Bereich der Mikrovilli und etwas schwächer an der Zellbasis. Im Zellkern fanden sich keine Farbniederschläge. Die Nervenzellen und die glatte Muskulatur der Darmwand gelangten positiv zur Darstellung. Durch die Versuche verursachte Veränderungen der Enzymaktivität fanden sich nicht.

Auch die übrigen dargestellten Dehydrogenasen zeigten keine Veränderungen, die als spezifischer Effekt der experimentellen Perfusion gelten könnten. Da ihre Verteilung in der normalen Darmwand bereits in anderen Arbeiten eingehend dargestellt wurde, brauchen sie hier nicht mehr beschrieben zu werden (Schäfer 70, Höhn und Schäfer 31, Allbach 1).
Die 5-Nucleotidase zeigte die gleiche Lokalisation wie sie von anderen Autoren beschrieben worden ist. (Mika 52, Schäfer 70, Höhn und Schäfer 31). Eine durch Perfusionsversuche verursachte Aktivitätsänderung trat nicht auf.

V. DISKUSSION

Die Beurteilung der Enzymaktivitäten im Untersuchungsgut kann sowohl durch subjektive als auch durch objektive Fehlerquellen verfälscht werden. Subjektive Fehlurteile können auftreten, da der Grad der Enzymaktivität nach dem vergleichenden Eindruck der Untersucher festgelegt wird. Ein ungenau arbeitender Kryostat kann zu unregelmäßiger Dicke der Schnitte führen. Die verwendeten Inkubationsmedien wurden vornehmlich in größeren Mengen hergestellt, in kleine Pastikbehälter abgefüllt und tiefgefroren, so daß hier immer die gleiche Zusammensetzung bestand. Die Aktivität wird bei dieser Methode praktisch nicht verändert (Meier-Ruge et al 49). Bei den Substanzen, die zu jeder Untersuchung neu angesetzt werden mußten, besteht jedoch die Gefahr, daß kleinere Meßfehler auftreten. Wichtig ist die genaue Einhaltung der Fixierungs- und Inkubationszeiten bei der Enzymdarstellung. Ein weiterer wesentlicher Faktor ist die Konstanthaltung der Bedingungen für die Versuchstiere vor und während der Experimente. Es wurden nur männliche Ratten aus dem gleichen Stamm genommen, die im selben Raum unter den gleichen Bedingungen lebten und etwa das gleiche Alter hatten. Um die circadianen Enzymaktivitätsschwankungen auszuschalten, wurde grundsätzlich um 16^{00} Uhr begonnen und immer die gleiche Reihenfolge eingehalten (Schäfer 70, Mika 52, Allbach 1). Die Versuche wurden alle in der gleichen Weise durchgeführt. Nach Beendigung der Experimente wurde das entsprechende Darmsegment direkt herausgeschnitten, aufgerollt und mit C O_2Schnee schnellstens tiefgefroren, um postmortale Veränderungen zu verhindern. Die meisten untersuchten Enzyme zeigten keine Aktivitätsänderungen, die als Reaktion auf die Perfusionen zu deuten wären. Mit der Dauer der Perfusionszeit dürfte dies nicht zusammenhängen, da bei anderen Enzymen eine Wirkung zu sehen war. Es ist wahr-

scheinlich, daß die teils sehr spezifischen Stoffwechselvorgänge bei dieser Versuchsanordnung weder angeregt noch gehemmt wurden.
Die stärkere Aktivität der unspezifischen Esterase im Kryptenepithel von Tieren, die mit 2 molarer und 4 molarer Na Cl-Lösung vor allem mit Kallikrein behandelt worden waren, ist sehr vorsichtig zu beurteilen, zumal sie nicht regelmäßig auftrat. Möglicherweise erhält man hier ein besseres Ergebnis bei Verlängerung der Versuchszeit. Es könnte sich aber auch um einen Diffusionsartefakt handeln. Bei der Zerstörung des Epithels wird Enzym frei, das sich in der Umgebung verteilt. Auf diese Weise dürften die stärkeren Farbniederschläge des Zottenstromas nach der Schleimhautdestruktion zu erklären sein.
Die geringgradige Modifikation der Schwermetallsalzmethode nach von Deimling (11) führte bei der 5-Nucleotidase und bei der ATPase im wesentlichen zur gleichen Enzymlokalisation, wie sie in anderen Arbeiten, in denen diese Methode verwendet wurde, beschrieben wurde (Mika 52, Schäfer 70). Im Bürstensaum im terminalen Ileum fand sich allerdings im Gegensatz dazu noch eine schwache ATPase-Aktivität.
Die alkalische Phosphatase wurde nach der Methode von Goessner (22) dargestellt. Ihre Lokalisation in der Darmwand stimmt mit den Ergebnissen vorangehender Untersucher überein (Mika 52, Schäfer 70), die nach der Methode von Gomori (23) arbeiteten. Bei diesem Enzym traten, wie erwähnt, Aktivitätsänderungen auf, die auf die Perfusionsversuche zurückzuführen waren. Der schwächere Farbniederschlag im Zottenepithel des Duodenums nach 2 molarer Kochsalzlösung ohne Kallikrein kann durch eine osmotische Schädigung der Enterozyten und eine Diffusion des Enzyms aus den Zellen verursacht sein. Im Gegensatz zu dieser Aktivitätsabnahme im Schleimhautepithel des Zwölffingerdarms nahmen die Farbniederschläge in den Kapil-

laren in der Regel zu. Wenn der proximale Dünndarm mit kallikreinhaltigen Lösungen perfundiert wurde, so färbten sich die normalerweise negativen Kapillaren an. Im terminalen Ileum verstärkte sich die Aktivität in den an sich positiven Zottenkapillaren nach Perfusion mit 2 molaren und besonders ausgeprägt mit kallikreinhaltigen hyperosmolaren Flüssigkeiten.

Das Nachlassen der Zellmembrandurchlässigkeit während der Entwicklung des neugeborenen Vertebraten geht mit einer Erhöhung der alkalischen Phosphatase-Aktivität einher (Kormano 42, Penttila und Grippenberg 61, Lierse 45). Entzündliche Vorgänge, die bekanntlich auf die Membranpermeabilität einwirken, führen ebenfalls zu einer Alteration der Enzymaktivität (Klingmüller 41, Meier-Ruge und Karoussos 50). Hieraus ist zu ersehen, daß überall dort, wo es zu einer Veränderung der Membranpermeabilität kommt, auch die alkalische Phosphatase reagiert. In diesem Sinne ist wohl die nach Perfusionsbehandlung, vor allem mit Kallikreinzusatz, verstärkte Anfärbbarkeit der Zottenkapillaren im proximalen und im distalen Dünndarm zu deuten. Nach diesen Ergebnissen scheint Kallikrein einen Einfluß auf die Permeabilität des Darmepithels und der zugehörigen Blutkapillaren zu haben, wie es auch von anderen Autoren beschrieben wurde (Meng und Haberland 51, Dennhardt und Haberich 12, Rohen 65). Dennhardt und Haberich (12) beobachteten eine Änderung der Resorptionsverhältnisse im Darmepithel nach intraluminaler Kallikreingabe allerdings nur, wenn 5 Tage vor dem eigentlichen Versuch der Pankreasgang unterbunden wurde, wenn sich also im Darm kein körpereigenes Pankreaskallikrein befand. Caspary und Greutzfeld (6) konnten nach Kallikreingabe in das Darmlumen der Ratte keine Änderungen der Resorptionsverhältnisse für verschiedene Zucker und Aminosäuren feststellen.

Neben der Aktivitätsänderung der alkalischen Phosphatase

fand sich eine unterschiedlich stark ausgeprägte Zerstörung des Zottenepithels und -stromas in den mit 2 und 4 molarer Na Cl-Lösung perfundierten Darmsegmenten. Im Duodenum trat eine verstärkte Zottenzerstörung nach Kallikreinzusatz zu den hypertonen Kochsalzlösungen auf. Im terminalen Ileum beobachtete man dagegen eine stärkere Gewebszerstörung, wenn die Lösungen kein Kallikrein enthielten. Diese gegensätzliche Reaktion könnte mit dem schon physiologisch unterschiedlichen Resorptionsverhalten dieser Darmsegmente (Davenport 10, Haberich 26, Code 9, Wilson 79) in Verbindung stehen. Die Aktivität der alkalischen Phosphatase zeigt im proximalen und distalen Dünndarm normalerweise schon ein unterschiedliches Verhalten (Höhn und Schäfer 31, Mika 52, Schäfer 70). Die Befunde bei diesem Enzym nach den Perfusionsversuchen sprechen dafür, daß die unterschiedlichen Zerstörungsgrade der Zotten im proximalen und distalen Dünndarm mit der unterschiedlichen Mikrozirkulation zusammenhängen.

Die reduzierte Resorption über das Darmepithel bei Applikation von 10 - 100 Einheiten Kallikrein pro ml (Dennhardt und Haberich 12, Meng und Haberland 51) deuteten Meng und Haberland (51) als Alteration des Darmepithels bei diesen Konzentrationen. Lichtmikroskopisch war an den Enterozyten keine Veränderung zu erkennen, wenn mit 100 Einheiten Kallikrein pro ml enthaltender Ringerlösung oder Aqua bidestillata perfundiert worden war. Die Reaktion der alkalischen Phosphatase in den Zottenkapillaren spricht für eine Kallikreinwirkung. Wie weit hierbei im Enterozyten die Zellfunktion nur verändert oder die Zellstruktur gestört bzw. teilweise destruiert wird, kann man nach den lichtmikroskopischen Beobachtungen nicht sagen. Eine elektronenmikroskopische Arbeit liegt von Rohen (65) vor. Er konnte bei seinen Untersuchungen keine Zerstörung der Zellmembranen des Darmepithels finden.

Ob es sich bei den aufgezeigten Befunden um einen direkten Kallikreineffekt handelt oder um eine indirekten über die

Freisetzung von Kininen, ist nicht sicher zu sagen. Die bekannten Wirkungen des Kallikreins beruhen auf seiner Funktion als Kininogenase; sie sind also indirekte (Hilton 30, Frey et al 19, Wanke 77). Die Permeabilitätssteigerung des Darmepithels durch geringe Kallikreindosen könnte so eine Erklärung finden, da die Darmwand Kininogen enthält. Die verminderte Resorption bei Konzentrationen von 10 - 100 Einheiten Kallikrein ist möglicherweise auch so zu erklären. Physiologisch gelangt Kallikrein mit dem Pankreassaft in das Darmlumen. Wenn man davon ausgehen würde, daß dieses Kallikrein schon im Normalfall über die Freisetzung von Kininen an den Resorptionsvorgängen beteiligt wäre, so wäre zu verstehen, daß eine zusätzliche Kallikreingabe die Resorption über eine erhöhte Kininfreisetzung fördern würde. Bei einer Erhöhung der Kallikreinkonzentrationen auf 10 - 100 Einheiten Kallikrein pro ml Perfusionslösung wird das Kininreservoir möglicherweise erschöpft. Das würde dann dazu führen, daß die Resorptionsrate nicht nur auf Kontrollwerte abfällt, sondern noch geringer ist als beim unbehandelten Tier. So wäre eventuell auch die Tatsache zu erklären, daß Dennhardt und Haberich (12) eine Resorptionssteigerung nach Kallikreingabe in den Darm erst dann beobachteten, wenn sie 5 Tage zuvor den Pankreasgang unterbunden hatten.

Nach den Untersuchungen von Ochsenfahrt und Winne (57) und von Winne (81) besteht eine Abhängigkeit der enteralen Resorption von der Durchblutung der Darmwand. Da Kallikrein über die Kininfreisetzung zu einer Gefäßdilatation führt (Frey 18, Frey et al 20), so ist dieser Weg der Resorptionssteigerung durch Kallikreinapplikation zu erwägen.

Die Ergebnisse dieser Arbeit sind ein weiterer Beitrag zur Charakterisierung der Unterschiede zwischen oberem und unterem Dünndarm. Nachdem in bisherigen Untersuchungen vor allem Unterschiede struktureller, enzymhistochemischer und

funktioneller Art aufgezeigt wurden, konnte in dieser Arbeit gezeigt werden, daß das Duodenum bzw. obere Jejunum und das untere Ileum auf alterative Reize quantitativ und qualitativ unterschiedlich reagieren. Darüberhinaus sind die Befunde nach Verabreichung von Kallikrein ein Hinweis, daß Pharmaka unter Umständen im unteren Dünndarm eine andere Wirkung entfalten, als in oberen Dünndarmabschnitten.

VI. ZUSAMMENFASSUNG

Bei männlichen erwachsenen Wistarratten wurde das Duodenum mit oberem Jejunum und das terminale Ileum mit 4 molarer oder 2 molarer Na Cl-Lösung oder Ringerlösung oder Aqua bidestillata über eine Stunde perfundiert. Zum Teil waren den Perfusaten 100 Einheiten Kallikrein pro ml zugesetzt. Die hochmolaren Lösungen führten zu einer Zerstörung der Darmzotten. Am proximalen Dünndarm war die Destruktion stärker ausgeprägt, wenn die Perfusionslösungen Kallikrein enthielten und am distalen Dünndarm, wenn sie frei davon waren. Von den 15 untersuchten Enzymen zeigte die unspezifische Esterase eine fragliche Aktivitätszunahme im Kryptenepithel nach Perfusion mit den hochmolaren, besonders den kallikreinhaltigen, Lösungen. Die Aktivität der alkalischen Phosphatase nahm in den Zottenkapillaren des terminalen Ileums zu und trat in denen des Duodenums und oberen Jejunums auf, wenn mit Kallikrein enthaltenden vor allem hochmolaren Lösungen perfundiert worden war. Bei den übrigen Enzymen konnten keine perfusionsbedingten Veränderungen beobachtet werden. Die unterschiedliche Reaktion im proximalen und im distalen Dünndarm hängt vermutlich mit den schon normalerweise vorhandenen morphologischen, histochemischen und funktionellen Unterschieden in diesen beiden Darmabschnitten zusammen. Nach den vorliegenden Untersuchungen ist anzunehmen, daß Kallikrein eine direkte oder indirekte Wirkung auf die Permeabilität der Darmschleimhaut und der zugehörigen Kapillaren hat.

VII. LITERATURVERZEICHNIS

1.) Allbach, G.: Histochemische Untersuchungen über das Verteilungsmuster und circadiane Verhalten von Darmschleimhautenzymen erwachsener männlicher Ratten.
Med. Diss. Mainz, 1972

2.) Amon, H.: Morphologische Kriterien von Resorptions- und Exkretionsvorgängen.
Med. Welt 20, (N.F.) 1371 - 1376 (1969)

3.) Arens, A. and F. L. Haberland: Determination of kallikrein activity in animal tissue using biochemical methods.
Vortrag gehalten beim Symposion der Akademie der Wissenschaften und der Literatur: "Kallikrein-physiological properties and pharmacoligical rational."
Mainz 18./19. November 1972. Als Manuskript gedruckt von der Firma Bayer Leverkusen.

4.) Augustinsson, K.B.: Multiple forms of esterase in vertebrate blood plasma.
Ann. N.Y. Acad. Sci. 94, 844 - 860 (1961)

5.) Bacalzo, L. v. jr. et al.: Effect of prolonged hypovolemic shock on jejunal fluid and sodium transport.
Surg. Gyn. Obstet 134, 399 - 402 (1972)

6.) Beadle, D.J., C.D. Livingston, S. Read: Ultrastructural localization of acid phosphatase, non specific esterase and β-glucuronidase in the midgut epithelium of Tenebrio molitor, Schistocerca gregaria and Carausius morosus. Histochemie, 28, 243 - 249 (1971)

7.) Brecher, G.A. und G.F. Brobman: Effect of kallikrein on the cardiovascular system. O. Eichler, A. Farah, H. Herken, A.D. Welch: Handbuch der experimentellen Pharmakologie. Bd. XXV Heidelberg, New York. 1970 S. 351 - 361

8.) Caspary, W.F. und W. Creutzfeldt: The influence of kallikrein on the absorption of sugars and amino acids in the rat small intestine in vitro. (Nachweis wie 3.)

9.) Code, C.F. et al.: Absorption of water, sodium and patassium in small intestine of dogs. Am. J. Physiol 199, 281 - 288 (1960)

10.) Davenport, H.W.: Physiologie der Verdauung. Stuttgart - New York. 1971

11.) Deimling, O.H.v.: Die Darstellung phosphatfreisetzender Enzyme mittels Schwermetall-Simultan-Methoden. Histochemie 4, 48 - 55 (1964)

12.) Dennhardt, R., F.J. Haberich: Effect of kallikrein on the absorption of water, electrolytes and hexoses in the intestine of rats. (Nachweis wie 3.)

13.) Duve, C.de.: The lysosome. Scient. Amer. 208, 64 - 72, (1963)

14.) Duve, C. de and R. Wattiaux: Functions of lysosomes. Ann. Rev. Physiol. 28, 435 - 492 (1966)

15.) Eder, M.: Der histochemische Nachweis und die Bedeutung des Fermentes Monaminooxidase. Verh. Dtsch. Ges. Path. 41, 161 - 165 (1958)

16.) Eisen, V. and W. Vogt: Plasma kininogenases and their activators. O. Eichler, A. Farah, H. Herken, A.D. Welch: Handbuch der experimentellen Pharmakologie Bd. XXV Heidelberg, New York. 1970 S. 82 - 130.

17.) Forstner, F.F., S.H. Sabesin, K.J. Isselbacher: Rat intestinal microvillous membranes. Purification and biochemical charakterization. Biochem. J. 106, 381 - 390 (1968)

18.) Frey, E.K.: Über ein neues inneres Sekret des Pankreas, das Kreislaufhormon Kallikrein und seine therapeutische Verwendung. Z. Chir. 233, 481 - 516 (1931)

19.) Frey, E.K. et al.: Das Kallikrein-Kininsystem und seine Inhibitoren.
2. Aufl. Stuttgart 1968

20.) Frey, E.K., E. Werle, E. Sackers: Über die Wirkung intravenöser und intramuskulärer Kallikreingaben beim Menschen.
Z. ges. exp. Med. 96, 404 (1935)

21.) Glenner, G.G., H.J. Burtner and G.W. Brown jr.: The histochemical demonstration of monamine oxidase by tetrazolium salts.
J. Histochem. Cytochem. 5, 591 - 600 (1957)

22.) Gössner, W.: Histochemischer Nachweis hydrolytischer Enzyme mit Hilfe der Azofarbstoffmethode.
Histochemie 1, 48 - 96 (1958)

23.) Gomori, G.: Microtechnical demonstration of phosphatase in tissue sections.
Proc. Soc. exp. Biol. (N.Y.) 42, 23 - 26 (1939)

24.) Gomori, G.: An improved histochemical technic for acid phosphatase.
Stain Technol. 25, 81 - 85 (1950)

25.) Gruber, H., W. Zenker, E. Hohberg: Untersuchungen über die Spezifität der Cholinesteraen im peripheren Nervensystem der Ratte.
Histochemie 27, 78 - 86 (1971)

26.) Haberich, F.J., R. Herzer und W. Ohm: Resorptions- und Sekretionsstudien am Darm: II. Die Wasser- und Natriumnettoflüsse am Dünndarm der wachen Ratte bei Perfusion mit verschieden konzentrierten Na Cl-Lösungen.
Z. ges. exp. Med. 150, 229 - 238 (1969)

27.) Hardonk, M.J.: 5-Nucleotidase. I. Distribution of 5-Nucleotidase of rat and mouse.
Histochemie 12, 1 - 17 (1968)

28.) Hardonk, M.J. and J. Koundstaal: 5-Nucleotidase in the metabolism of nucleotides by histochemical and biochemical methods.
Histochemie 12, 18 - 28 (1968)

29.) Hers, H.G. et C. de Duve: Le système hexose-phosphatasique. II. Répartition de l'activité Glucose-6-Phosphatasique dans les tissus.
Bull. Soc. Chim. Biol. 32, 20 - 29 (1950)

30.) Hilton, S.M.: The physiological role of glandularkallikreins
O. Eichler, A. Farah, H. Herken, A.D. Welch: Handbuch der experimentellen Pharmakologie.
Bd. XXV. Heidelberg, New York. 1970.
S. 389 - 399

31.) Hohn, P., A. Schafer: Verteilungsmuster von Enzymaktivitäten im Darm der Ratte in verschiedenen [illegible]
actuell.gerontol. 2,6, 331 - 343 (1972)

32.) Hugon, J. and M. Borgers: Fine structural localization of acid and alkaline phosphatase activities in the absorbing cells in the duodenum of rodents.
Histochemie 12, 42 - 66 (1968)

33.) Hugon, J. and M. Borgers: Submicroscopic localization of the alkaline phosphatase activity in the duodenum of the rat.
Exper. Cell. Res. 45, 698 - 702 (1966)

34.) Hugon, J. and M. Borgers: Ultrastructural localization of alkaline phosphatase activity in the absorbing cells of the duodenum of mouse.
J. Histochem. Cytochem. 14, 629 - 640 (1966)

34 a) Hsu, L. and A. L. Tappel: Lysosomal enzymes of rat intestinal mucosa.
J. Cell. Biol. 23, 233 - 240 (1964)

35.) Iwai, N.: Histochemical studies of small and large bowels. Part 1: Some enzymatic activities of normal human and laboratory animals.
Jap. Arch. Intern. Med. 16, 227 - 241, (1969)

36.) Jervis, H.R.: Enzymes in the mucosa of the small intestine of the rat, the guinea pig and the rabbit.
J. Histochem. Cytochem. 11, 692 - 699 (1963)

37.) Kalser, M.H. et al.: Relation of osmolarity to jejunal sorption of water, cations and glucose in humans.
Gastroenterology 46, 260 - 266 (1964)

38.) Karlson, P.: Kurzes Lehrbuch der Biochemie.
6. Aufl. Stuttgart 1967

39.) Karnovsky, M.J. and L. Roots: A"direct colouring" thio-choline method for choline esterases.
J. Histochem. Cytochem. 12, 219 - 221 (1964)

40.) Klein, U.E., H.C. Drude, H.Th. Hansen: Untersuchungen über Muster und Verteilung von Enzymen in der Schleimhaut des menschlichen Gastrointestinaltraktes. II. Histochemische und ergänzende Isoenzymuntersuchungen.
Klin. Wschr. 45, 95 - 101 (1967)

41.) Klingmüller G.: Die Darstellung alkalischer Phosphatase in Kapillaren.
Hautarzt 9, 84 - 88 (1958)

42.) Kormano, N.: Dye permeability and alkaline phosphatase activity of testicular capillaries in the postnatal rat.
Histochemie 9, 327 - 338 (1967)

43.) Kutzbach, C. and G. Schmidt-Kastner: Properties of highly purified hog panceratic Kallikrein.
Nachweis wie 3.)

44.) Leuthardt, F.: Lehrbuch der Physiologischen Chemie.
14. Aufl. Berlin 1959

45.) Lierse, W.: Die alkalische Phosphatase in den Hirngefäßen der Maus (Mus muris) während der postnatalen Entwicklung.
Z. mikr. anat. Forsch. 70, 48 - 61 (1963)

46.) Lojda, Z. : Some remarks concerning the histochemical detection of disaccharidases and glucosidases.
Histochemie 5, 339 - 360 (1965)

47.) Lojda, Z. et al.: Cytochemistry of the human jejunal mucosa in the norm and in malabsorption syndrome.
Curr. Top. Path. 52, 1 - 63 (1970)

48.) Mc Coll, I, J. A. Nissin: Mechanism of intestinal absorption in man.
Natur 207, 949 - 951 (1965)

49.) Meier-Ruge, W. et al.: Incubation media for toutine laboratory work on enzyme histochemistry.
Beitr. Path. 144, 409 - 431 (1971)

50.) Meier-Ruge, W. und K.E. Karoussos: Die Enzymhistochemie als funktioneller Parameter in der mikroskopischen Anatomie. Im Selbstverlag des Pathologischen Institutes der Universitätsklinik Basel. 1970

51.) Meng, K. and G.L. Haberland: Influence of kallikrein on glucose transport in the isolated rat intestine.
Nachweis wie 3.)

52.) Mika, H.: Histochemische Untersuchungen über das Verteilungsmuster und circadiane Verhalten hydrolytischer Enzyme der Darmschleimhaut erwachsener männlicher Ratten.
Med. Diss. Mainz 1972

53.) Moriwaki, C.: Intestinal absorption of pankreatic kallikrein and some aspects of its physiological role.
Nachweis wie 3.)

54.) Nachlas, M., D. Crawford and A. Seligman: The histochemical demonstration of leucine aminopeptidase.
J. Histochem. Cytochem. 5, 264 - 276 (1957)

55.) Nachlas, M. et al.: Cytochemical demonstration of succinic dehydrogenase by the use of a new p-nitrophenyl substituted ditetrazole.
J. Histochem. Cytochem. 5, 420 - 431 (1957)

56.) Nachlas, M., D. Walker and A. Seligman: A histochemical method for the demonstration of diaphosphopyridine nucleotide diaphorase.
J. Biophys. Biochem. Cytol. 4, 29 - 38 (1958)

57.) Ochsenfahrt, H. and D. Winne: Der Einfluß der Durchblutung auf die Resorption von Arzneimitteln aus dem Jejunum der Ratte.
Naunyn-Schmideberg's Arch. Pharmak. 264, 55 - 75 (1969)

58.) Öckermann, P.A. and H. Lindborg: Conversion of fructose to glucose by human jejunum. Absence to galactose-to-glucose conversion.
Biochem.Biophys. Acta 105, 34 - 42 (1965)

59.) Parsons, D.S.: Salt and water absorption by the intestinal tract.
Br. Med. Bull. 23, 252 (1961)

60.) Pearse, A.G.E.: Histochemistry. Theoretical and applied.
3. Aufl. London 1972

61.) Penttilla, A. and J. Grippenberg: Fine structure and enzyme histochemistry of the developing duodenal epithelium of the chicken.
Z. Anat. Entwickl. Gesch. 129, 109 - 127(1969)

62.) Raggi, F., D.S. Kronfeld and N. Kleiber: Glucose-6-phosphatase activity in various sheep tissues.
Proc. Soc. Exper. Biol. Med. 105, 485 - 486 (1960)

63.) Reitemeier, R.J., C.F. Code and A. L. Orvis: Comparison of rat of absorption of labeled sodium and water form upper small intestine of healthy human beings.
J. Appl. Physiol. 10,2, 256 - 260 (1957)

64.) Riecken, E.O. et al.: Histochemical changes in the rat small intestine associated with enhanced absorption after high bulk feeding.
Enzym. Biol. Chir. 5, 231 - 244 (1965)

65.) Rohen, J.W., U.M. Möschler and R. Dennhardt: The effect of kallikrein on the lymph flow in rats.
Nachweis wie 3.)

66.) Rosenberg, J. and L. Rosenberg: Localization and characterization of adenosine triphosphatase in guinea pig intestinal epithelium.
Comp. Biochem. Physiol.24, 975 - 985 (1968)

67.) Rudolph, G.: Die Enzymhistochemie der DPN-Diaphorase, der TPN-Diaphorase und der Succinodehydrogenase.
Acta histochem. 10, 293 - 325 (1960)

68.) Rudolph, G. und H. Klein: Histochemische Darstellung und Verteilung der Glucose-6-Phosphatdehydrogenase in normalen Rattenorganen.
Histochemie 4, 238 - 251 (1964)

69.) Saunders, S.J. and K. J. Isselbacher: Intestinal absorption of amino acids.
Gastroenterology 50, 586 - 595 (1966)

70.) Schäfer, A.: Elektronenmikroskopische und enzymhistochemische Untersuchungen zur Struktur und Funktion der Darmschleimhaut der Ratte unter orthologischen und experimentell-pathologischen Bedingungen.
Med. Habil. Schr. Mainz 1972.

71.) Schultz, S.G. and P.F. Curran: Intestinal absorption of sodium chloride and water.
Werner Heidel: Handbook of Physiology. Sect. 6 Vol. III. Washington. 1968. S. 1245 - 1275.

72.) Sheff, M.F. and D.H. Smyth: An apparatur for the study of in vivo intestinal absorption in the rat.
J. Physiol. 128, 67 (1955)

73.) Shnitka, T.K.: Enzymatic histochemistry of gastrointestinal mucous membrane.
Fed. Proc. 19, 897 - 903 (1960)

74.) Vaughan, B.E.: Intestinal electrolyte absorption by parallel determination of unidirectional sodium and water transfers.
Am. J. Physiol. 198, 1235 - 1244 (1960)

75.) Visscher, M.B. et al.: Isotopic tracer studies on the movement of water and jons between intestinal lumen and blood.
Am. J. Physiol. 142, 550 - 575 (1944)

76.) Vogel, G., J. Stoeckert und E. Meyering: Unterschiedliche Reaktionen des Jejunums und des Colons von Ratten auf ein steigendes Angebot von Na Cl.
Pfluegers Arch. 307, R 87 f. (1969)

77.) Wanke, M.: Experimental acute pancreatitis.
Curr.Top.Pathol. 52, 64 - 142 (1970)

78.) Webster, M.E., J.V. Pierce: The nature of the kallidins, released from human plasma by kallikreins and other enzymes.
Ann. N.Y. Acad. Sc. 104, 91 - 107 (1963)

79.) Wilson, T.H.: Intestinal absorption.
Philadelphia, London. 1962

80.) Winne, D.: Der Mechanismus der enteralen Wasser- und Natriumchloridresorption.
Med. Welt 19,(N.F.)2774 - 2781 (1969)

81.) Winne, D.: Durchblutung und enterale Resorption.
Z. Gastroenterologie 9, 429 - 441 (1971)

Herrn Prof. Dr. med. A. Schäfer danke ich herzlich für die Überlassung des Themas und für die freundliche Unterstützung.

Besonders danke ich Herrn Dr. med. P. Höhn für die Einführung in die Methoden der Histochemie.

LEBENSLAUF

Am 12.1.1940 wurde ich, Ralf-Peter, Klaus, Otto Fecht als 2. Kind des Diplom Ingenieurs Hermann Fecht und der Ehefrau Ruth Fecht, geborene Schäfer, in Aachen geboren.
Im Anschluß an eine vierjährige Volksschulzeit besuchte ich von 1950 bis 1957 das naturwissenschaftliche Couvengymnasium in Aachen. Vom Herbst 1957 bis zum Herbst 1960 machte ich am Institut für Hochfrequenztechnik der Technischen Hochschule Aachen eine Feinmechanikerlehre. Ab Januar 1961 besuchte ich das Abendgymnasium in Darmstadt, welches ich Ostern 1964 mit dem Abitur abschloß. Während dieser Zeit arbeitete ich am Institut für Kernphysik der Technischen Hochschule Darmstadt als Feinmechaniker. Vom Sommersemester 1964 bis zum Wintersemester 1970/71 einschließlich studierte ich an der Johannes Gutenberg Universität in Mainz Medizin. Ende des Sommersemesters 1965 absolvierte ich die naturwissenschaftliche Vorprüfung und Ende des Wintersemesters 1967/68 die ärztliche Vorprüfung. Am 11. Dezember 1970 bestand ich das Medizinische Staatsexamen. Nach Ableistung der Medizinalassistentenzeit in der Medizinischen Abteilung des Kreiskrankenhauses Jugenheim an der Bergstraße und in der Chirurgischen des St. Josef Krankenhauses Wiesbaden erhielt ich am 22.2. 1972 die ärztliche Approbation. Seit dem 1. März 1972 bin ich am Pathologischen Institut der Universitätsklinik Mainz tätig. Seit dem 29. März 1969 bin ich mit der Restauratorin Maiken Fecht, geborene Gruschwitz, verheiratet.